

Al- Waly Hospital

General Surgery-Medical - Pediatric
Obst &Gynecology - Dentist - Urology
E.N.T-Emergency - U.S - Laboratory
Pharmacy - X ray - Minor Operation
Major Operation



مستشفى الوالى


جراحة عامة - باطني - اطفال
نساء وولادة - مسالك بولية - أسنان
اذن - أنف - وحنجرة - اعاش - طوارئ
انتر اساوند - مختبر - صيدلانية
اشعة - عمليات جفري - عمليات كبرى

وصفة طبية
General Prescription

Name: محمد حسن مري
Sex: _____ + الجنس Age: _____ العمر Date: 24/11/2011
Diagnosis: م التشخيص:

Rx. \

المريض المدة كدر صحتها من الم بدأ صحتها
في العمل السعد القوي بين المريج
، جود اصدى لى بين القدران السعد
، القدران السعد ، كمنح لوجه السعد
السعاد ، يرحل مع الم الحمل والسعد
بار الكلو كى لقدران السعد



Sig, _____

المراجعة مجانية خلال عشرة أيام .

المنصورة بجانب مطابع الكتاب المدرسي : ت/ ٢٩٢٣٩٩ - ٢٩٥٢٥٢

Al- Waly Hospital

General Surgery - Medical - Pediatric
Obst & Gynecology - Dentist - Urology
E.N.T - Emergency - U.S - Laboratory
Pharmacy - X ray - Minor Operation
Major Operation



مستشفى الوالي

جراحة عامة - باطني - اطفال
نساء وولادة - مسالك بولية - أسنان
اذن - أنف - وحنجرة - انعاش - طوارئ
التراساوند - مختبر - صيدلية
أشعة - عمليات صغرى - عمليات كبرى


وصفة طبية
General Prescription

Name: الاسم: فدحي حسنا عرنق
Sex: الجنس: ♂ Age: A العمر: 17 Date: 17/8/2020 التاريخ:
Diagnosis: التشخيص: l - b . Pain

Rx \

- ① Mobic 15 mg Cap
1x 1x 2 months
- ② lorazepam tab
1x 1x 2 month
- ③ Neuravit tab
1x Bdx 2 month
- ④ Festum gel
1x 1x 2 month
- ⑤ S. calgen tab
1x Bdx 2 month

مركز ومطابع الأديب للطباعة ٣٩٤٣٩ - ٤٨ - ٣٤٨٨٩١



U/Sig:
المراجعة مجانية خلال عشرة أيام .
المنصورة بجانب مطابع الكتاب المدرسي : ت/٣٩٣٩٩ - ٣٩٥٣٥٣

Al Waly Hospital

c . T- Scan



مستشفى الوالى

الأشعة المقطعية

NAME: FATHI HASAN GHOLIESI

AGE & SEX: 42Y/M

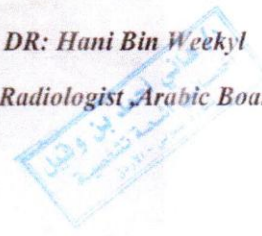
DATE OF REPORT: 23/09/2019

LUMBO-SACRAL SPINE CT SCAN (L1-S1):

- **L4/5 diffuse posterior disc bulge indenting anterior aspect of thecal sac and compressing both exiting nerve roots .**
- Normal C.T. osseous features of the lumbar vertebrae and their appendages.
- No other, definite disc lesions could be detected.
- Normal C.T. features of the lumbar spinal canal including its configuration and sagittal diameter.
- Normal C.T. appearance of the non-opacified lumbar thecal sac with preservation of the epidural and peri-neural fat planes.
- Normal zygo-apophyseal articulations.
- No abnormal para-vertebral soft tissue lesions.
- Normal sacroiliac articulations.

DR: Hani Bin Weekyl

M.D. Radiologist, Arabic Board



Al- Waly Hospital

General Surgery-Medical - Pediatric
Obst &Gynecology - Dentist - Urology
E.N.T-Emergency - U.S - Laboratory
Pharmacy - X ray - Minor Operation
Major Operation



مستشفى الوالى

جراحة عامة - باطني - اطفال
نساء وولادة - مسالك بولية - أسنان
اذن - أنف - وحنجرة - انعاش - طوارئ
انتر اساوند - مختبر - صيدلية
اشعة - عمليات صغرى - عمليات كبرى

وصفة طبية
General Prescription

Name الاسم : محمد بن محمد
Sex الجنس : Age العمر : Date التاريخ : 24/11/2015
Diagnosis التشخيص : Cervical Prolapse

Rx \

• L. 10. P. 10

• Admire

• Fastum 1g

1x 10x

• Alpea tab 10mg

1x 10x 10x



Sig:

المراجعة مجانية خلال عشرة أيام .

المنصورة بجانب مطابع الكتاب المدرسي : ت/ ٢٩٣٣٩٩ - ٣٩٥٣٥٣

مركز عدن سكان للتشخيص الطبي

رنين مغناطيسي - أشعة مقطعية - دقة في التشخيص باستخدام أحدث الأجهزة الطبية في العالم

PATIENT'S NAME MR: FATHI HASSEN FARAG

DATE : 8/ 7/2020

AGE : 40Y SEX : M

Ref. DR : MOHAMED ALKUMAITI

MRI OF LUMBO-SACRAL SPINE

Technique:

- Sagittal T1, T2 & STIR (fat saturation) WIs.
- Axial: T2-WI.
- Coronal T2-STIR WIS
- Thickness 3-4mm

Findings:

- Normal alignment & normal canal dimension of lumbar spine.
- Normal bright T2 signal intensity of the intervertebral discs,
- Lipoma of L2 vertebra
- No evidence of frank discs herniation
- Normal size and signal intensity of the conus medullaris.
- Normal bone marrow signal intensity.
- No paraspinal soft tissue masses. Normal both sacroiliac joints

Impression:

- ❖ Lipoma of L2 vertebra
- ❖ Otherwise normal lumbo-sacral spine MRI

Much obliged
Dr. Ahmed Awad Bahomail
Radiologist M.D. Ph.D.

عدن - المنصورة - خلف مستشفى الوالي - جوار جامع التقوى - تلفون: 02 324054

جوال: 739040156 - 774575838 ادenscan@yahoo.com

للتشخيص الطبي



مركز عدن سكان

رنين مغناطيسي - أشعة مقطعية - دقة في التشخيص باستخدام أحدث الأجهزة الطبية في العالم

PATIENT'S NAME MR. FATHI HASSEN FARAG

DATE : 8/7/2020

AGE : 40Y SEX : M

Ref. DR : MOHAMED ALKUMAITI

MRI CERVICAL SPINE

Technique:

- o Sagittal T1, T2 & STIR WIs.
- o Axial & coronal: T2-WI.
- o Thickness 3-4mm

Findings:

- Straightness of cervical spine
- Diffuse reduce of normal tense T2 signal intensity of the cervical intrvertebral discs denoting their degenerations.
- C3/C4: mild posterior central disc protrusion is seen indenting the anterior subarachnoidal space.
- C4/C5: mild posterior central to left paramedial disc protrusion is seen effacing the anterior epidural fat, indenting ventral thecal sac & abutting the anterior cord
- C5/C6: mild posterior broad-based Rt posterior-lateral disc protrusion is seen effacing the anterior epidural fat, indenting ventral thecal sac & abutting the anterior cord
- Normal spinal cord
- Intact cranio-cervical junction.
- No marrow infiltrative lesions or paraspinal soft tissue masses.

Impression:

- ❖ Cervical muscular spasm
- ❖ Early diffuse cervical discs dehydration
- ❖ C3/C4: mild posterior central disc protrusion
- ❖ C4/C5: mild posterior central to left paramedial disc protrusion abutting the anterior cord
- ❖ C5/C6: mild posterior broad-based Rt posterior-lateral disc protrusion abutting the anterior cord

Much obliged

Dr. Ahmed Awad Bahomail
Radiologist M.D. Ph.D.

عدن - المنصورة - خلف مستشفى الوالي - جوار جامع التقوى - تلفون: 02 324054

جوال: 774575838 - 739040156
ادسكان@yahoo.com



التاريخ: (C.C.V.V.C.V)


المرجع:

تقرير طبي

إسم المريض : فتحي حسن فرج الغليسي .

نؤكد لكم بأن المذكور أعلاه حضر لدينا وبعد الكشف عليه والفحوصات المخبرية اتضح بأن المريض يعاني من آلام شديدة في المنطقة القطنية من العمود الفقري وبعد عمل رنين مغناطيسي اتضح لنا بأنه يشكو من انزلاق غضروفي بين الفقرتين (L5-L4) ، وقد عرض على طبيب أخصائي لعلاج العظام ونصح له بالسفر للخارج لأجراء عملية جراحية عاجلة لرفع الانزلاق وأخذ العلاجات اللازمة والمكثفة.

د/ سالم بن سعيد
أخصائي طب العظام



الجمهورية اليمنية
Republic of Yemen
وزارة الخارجية وشؤون المغتربين
Ministry of Foreign Affairs
And Expatriates
تصادق على صحة التوقيع والختام
دون تحمل أي مسؤولية عن المحتوى
Consultant Department Authenticates
The Sign and Seal & is not
Responsible For content
of the document
No _____ Date _____